Consideraciones especificas en distintos tipos de tumor

Dolor crónico: dolor oncológico

tech

CONTENIDO

1. Introducción

2. Intervenciones para el dolor por cáncer de cabeza y cuello

Radiofrecuencia del ganglio gasser.
Radiofrecuencia del nervio glosofaríngeo.
Radiofrecuencia de los nervios maxilar y mandibular.

3. Intervenciones para el dolor por cáncer de tórax

Bloqueo de nervios intercostales.
Bloqueo neurolítico.
Radiofrecuencia de nervios intercostales.
Bloqueo y radiofrecuencia ganglio raíz dorsal.

4. Intervenciones para el dolor por cáncer de abdomen

Bloqueo neurolítico del plexo celíaco.
Bloqueo neurolítico de nervios esplácnicos.

5. Intervenciones para el dolor por cáncer de pelvis

Bloqueo neurolítico del plexo hipogástrico superior.
Bloqueo neurolítico del plexo hipogástrico inferior.

6. Bibliografía

Introducción

En los pacientes oncológicos, conseguimos mediante el empleo de las estrategias terapéuticas habituales, un adecuado control del dolor en la gran mayoría de los casos, pero en un 10 % a 15 % de los casos, el dolor es refractario al tratamiento administrado, precisando de otra terapia para su alivio.

En estos casos disponemos de las técnicas intervencionistas del dolor. Se trata de un conjunto de técnicas que mediante neuroablación o neuromodulación consiguen paliar el dolor.

Intervenciones para el dolor por cáncer de cabeza y cuello (CCC).

El dolor es un síntoma común en el cáncer de cabeza y cuello. Su prevalencia en el momento del diagnóstico es del 85 %. De estos pacientes, el 30 % presenta dolor neuropático, aumentando hasta el 93 % en el caso de dolor de características mixtas (nociceptivos y neuropáticos).

El dolor por CCC puede ser causado por el propio tumor, por el tratamiento recibido (iatrogénico) o por otras causas coincidentes en el momento.

La ubicación del dolor puede variar de disfagia a dolor de gravedad variable en cabeza, cara, boca, orejas, cuello y región del hombro.

El manejo del dolor por CCC es particularmente difícil por la inervación neural. Las funciones del habla, la deglución y la ingesta oral actúan como factores agravantes. La mucosa oral es muy sensible, siendo frecuente la aparición de mucositis y dolor inducido por quimioterapia o radioterapia.

Hasta entre el 10 % y 20 % de estos pacientes pueden tener un alivio inadecuado del dolor o efectos secundarios inaceptables con el tratamiento farmacológico. Para estos pacientes se recomiendan técnicas intervencionistas que comprenden bloqueos nerviosos, neuroablación o infusiones intraespinales de drogas.

Los bloqueos nerviosos que se han empleado con éxito para el dolor de CCC son: *(Figura 1)*

- Trigeminal
- Glosofaríngeo
- Occipital
- Vagal
- Ganglio esfenopalatino
- Plexo cervical.

Un proceso de bloqueo diagnóstico, seguido de bloqueo terapéutico, garantiza la selección adecuada del paciente y permite que el paciente experimente entumecimiento asociado al bloqueo y otros efectos secundarios antes de la neurolisis.

La radiofrecuencia percutánea rizolisis del nervio trigémino y sus ramas, el nervio glosofaríngeo y el ganglio esfenopalatino son seguros, efectivos y pueden emplearse para combatir el dolor intratable por CCC.

Los dolores de cabeza occipitales debidos a la invasión de la base del cráneo pueden manejarse sintomáticamente con bloqueos del nervio occipital.

Radiofrecuencia del ganglio de Gasser

Es una técnica que proporciona excelentes resultados con una reducción de los síntomas en un 95 % de los casos, con una mortalidad del 0 % y morbilidad cercana al 35 %.

Se accede al ganglio de Gasser a través del agujero oval (por el que sale la tercera rama del trigémino) y se busca la parestesia, al aplicar un estímulo sensorial en la zona dolorosa. Se realiza una estimulación motora que provoca la contracción del masetero, en el caso de estimular la tercera rama. Se procede a la lesión por radiofrecuencia convencional Rf-C (tres lesiones a 60º C, 65º C y 70º C) o radiofrecuencia pulsada Rf-P (sin sobrepasar los 42º C). En el caso de la primera rama es planteable una Rf-P para evitar el riesgo de queratitis posterior.

Las complicaciones más frecuentes de la técnica son: debilidad del masetero (10 %), parestesias transitorias que requieren tratamiento (5 %), queratitis (20 %) y anestesia dolorosa (1,5 %).

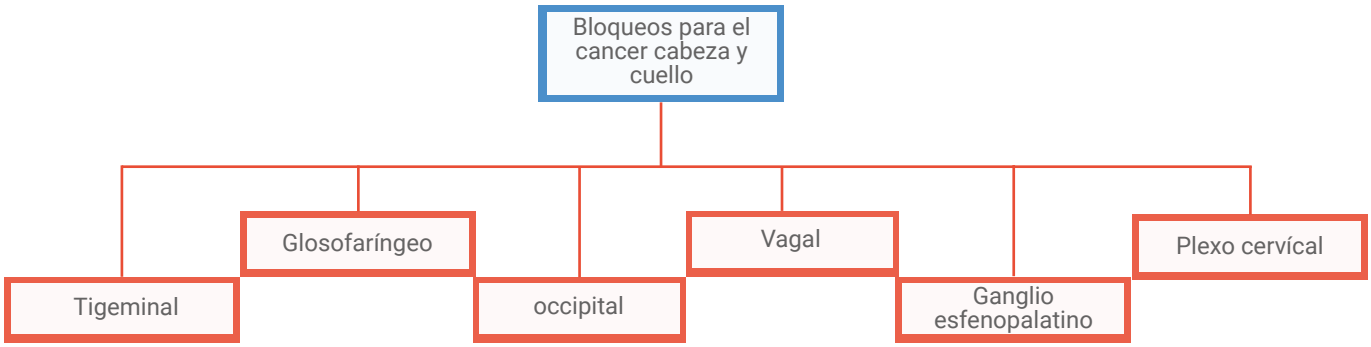

Figura 1. Bloqueo para cáncer de cabeza y cuello.)

Una contraindicación para la realización de una Rf-C a este nivel es la existencia de alteraciones de la sensibilidad (hipoestesia, anestesia, hiperalgesia), aunque puede hacerse una Rf-P.

Radiofrecuencia del nervio glosofaríngeo

La neuralgia del glosofaríngeo representa únicamente entre el 0,2 % y el 1,3 % de las causas de dolor facial. La indicación es la neuralgia secundaria a tumores de la orofaringe (base de la lengua, hipofaringe y amígdalas). Como el nervio glosofaríngeo es un nervio mixto, se recomienda RF pulsado y no neuroablación.

Técnica: Se inserta una aguja ciega o guiada por fluoroscopia, en el punto medio de la línea que une el ángulo de la mandíbula y el proceso mastoideo, para contactar el proceso estiloides a una profundidad de no más de 3 cm. Después de aspirar sangre o líquido cefalorraquídeo, se administra una corriente estimulante sensorial de 50 Hz a 0.5 V para reproducir un dolor concordante. La estimulación motora se realiza con 2 Hz a 0.5–2 V, lo que no debería causar contracción de estilofaringe. La lesión se realiza a 42° C. La RF pulsada del nervio glosofaríngeo es particularmente eficaz para el dolor irruptivo y ayuda a reducir o al menos estabilizar la dosis de medicamentos opioides.

Radiofrecuencia de los nervios maxilar y mandibular

Los bloqueos del nervio maxilar y mandibular son efectivos para el dolor por cáncer en sus respectivos territorios anatómicos.

La radiofrecuencia pulsada (RF) se recomienda para los nervios maxilar y mandibular, ya que son nervios somáticos con fibras A delta grandes y no se recomienda la coagulación térmica.

Técnica: la aguja se inserta a través de la muesca mandibular para contactar con la placa pterigoidea lateral y luego se redirige ya sea antero-superior o posterior-inferior para el bloqueo del nervio maxilar y mandibular, respectivamente. Se administra una corriente estimulante de 50 Hz a 0,5 V a través de una aguja de 5 cm con punta activa de 5 mm para confirmar parestesias en la distribución del nervio. Después de la confirmación se realiza la RF pulsada.

Intervenciones para el dolor intratable torácico / cáncer de pared torácica

El dolor es el síntoma más común de los tumores malignos de la pared torácica y, por lo general, indica invasión ósea metastásica. La invasión tumoral de la pared torácica a menudo es incurable y el enfoque del tratamiento es el cuidado paliativo y el control del dolor. El dolor intratable o los efectos secundarios intolerables de la escalera analgésica de la OMS a menudo requieren intervenciones como bloqueo intercostal, neurolisis, radiofrecuencia pulsada o implantación de bomba intratecal. *(Figura 2)*

Bloqueo de nervios intercostales (BIC)

La superposición de la inervación del nervio intercostal requiere el uso de bloques de diagnóstico en tres niveles consecutivos para identificar el nervio involucrado. El BIC con anestesia local y esteroides actúa como un bloqueo diagnóstico antes de la neurolisis y puede conducir a un alivio prolongado del dolor en algunos pacientes.

Técnica: bajo control de escopia se inserta una aguja próxima al ángulo de la costilla en su borde inferior. Después del encuentro, se avanza la aguja más profundamente por unos milímetros y se confirma el surco intercostal con 0,5 ml de contraste.

Bloqueo neurolítico

Se emplea con frecuencia para el dolor intratable de la pared torácica, ya que el bloqueo motor no es una gran preocupación. Se administra alcohol o fenol. Casi todos los pacientes experimentan un alivio inmediato del dolor, sin embargo, de corta duración y hasta el 30 % de los pacientes pueden experimentar neuritis o dolor por denervación parcial o completa.

El neumotórax, aunque es raro, puede ocurrir si se requiere una técnica meticulosa y orientación radiológica.

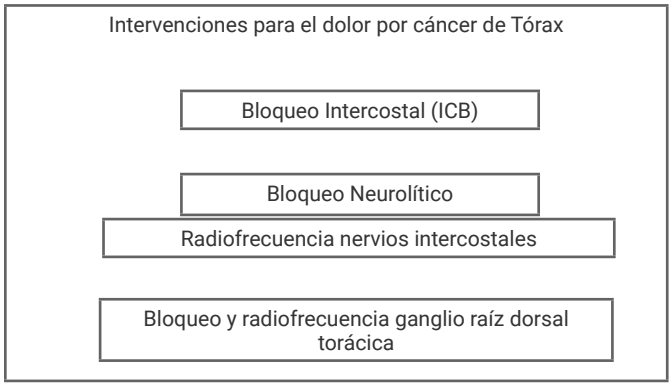

Figura 2. Intervenciones para el dolor por cáncer de tórax.)

Radiofrecuencia nervio intercostal

Son ramas anteriores de nervios torácicos T1-T11.

Se realiza una radiofrecuencia pulsada durante 120 segundos.

La radiofrecuencia pulsada se emplea en el paciente oncológico para el alivio del dolor en fracturas costales oncológicas.

Técnica: consiste en retraer hacia arriba la piel que cubre el borde inferior de la costilla e introducir la aguja con un ángulo de 20º hasta alcanzar el hueso, sobre el ángulo costal, entre 7 y 10 cm de las apófisis espinosas. Posteriormente, se endereza la aguja y se desliza bajo el reborde costal inferior, avanzando 2 o 3 mm.

Bloqueo radicular selectivo y radiofrecuencia pulsada del ganglio de la raíz dorsal

El bloqueo radicular es una técnica de elección en el caso de radiculopatías cervicales, dorsales o lumbares, fundamentalmente si se trata de monorradiculopatías. Se trata de administrar medicación en la raíz responsable del dolor. Se utiliza con finalidad diagnóstica, ya que su eficacia es transitoria, por ello se indica posteriormente la realización de una radiofrecuencia del ganglio de la raíz dorsal (GRD) del nivel.

Radiofrecuencia sobre ganglio de raíz cervical

Indicaciones: de C3 a C8 es la radiculopatía cervical, cefalea cervicogénica, realizando el tratamiento sobre C3 y la cervicobraquialgia monosegmentaria. El protocolo se realiza con Rf-P a 40-45 V durante 120 s; el voltaje debe de ajustarse para que la temperatura nunca exceda los 42º C.

Las principales complicaciones: punción epidural o intratecal y punción vascular en los plexos venosos adyacentes y en la arteria vertebral, así como la punción de la raíz, con la consecuente neuritis.

Radiofrecuencia sobre ganglio de raíz dorsal

La aplicación de la radiofrecuencia sobre el ganglio dorsal de la raíz posterior es utilizada en el paciente oncológico por radiculopatías tras cirugía, radioterapia o por compresión.

Radiofrecuencia sobre ganglio de raíz lumbar

Indicaciones: dolor radicular, agudo o crónico, por compresión, invasión tumoral, aplastamiento vertebral, neuralgia postherpética, dolor discogénico y la claudicación intermitente. *(Figura 3)*

Radiofrecuencia sobre ganglio sacro

Indicaciones: dolor radicular, disfunción de la articulación S1, actuando sobre S2 y la existencia de dolor pélvico profundo donde se trataría S3.

Las complicaciones más frecuentes: punción radicular, neuritis, raramente punción intravascular o intratecal, incontinencia intestinal o vesical, sangrado, incremento del dolor e infección.

Técnicas de intervención para el dolor por cáncer en la parte superior del abdomen

El cáncer de páncreas, que a menudo se diagnostica en la etapa avanzada, generalmente se asocia con tasas de supervivencia general de 1 y 5 años de 26 % y 6 %, respectivamente. El adenocarcinoma ductal pancreático tiene una tasa de invasión neural de entre 80 % y 100 %.

El dolor abdominal intenso es el síntoma principal entre el 70 % y el 80 % de estos pacientes y con frecuencia es difícil de tratar. Infiltración de células cancerosas en vainas neurales, presión tumoral sobre los nervios, expresión alterada de las moléculas de señalización, neovascularización y la inflamación son algunas de las supuestas etiologías del dolor.

El dolor generalmente se encuentra en la parte superior del abdomen y algunas veces en la espalda. Es de naturaleza difusa, poco localizada, profunda, con calambres o cólicos, se agrava al acostarse y alivia la inclinación hacia adelante. El tratamiento farmacológico se asocia frecuentemente con un alivio del dolor incompleto e inadecuado, así como con los efectos adversos causados por el fármaco como náuseas, vómitos, estreñimiento, boca seca y somnolencia. Además, los mecanismos de dolor visceral son dinámicos y cambian con la progresión de la enfermedad, lo que requiere bloqueos neurolíticos como adyuvantes para reducir el consumo de opioides.

Indicaciones RF GRD:					
comprensión	invación tumoral	aplastamiento vertebral	neuralgia postherpética	dolor discogénico	claudicación intermitente

Figura 3. Indicaciones RF GRD.

El dolor del cáncer de páncreas está mediado por nervios esplácnicos a través del plexo celíaco hasta el cerebro y es susceptible de tratamiento por neurolisis de dos estructuras anatómicamente distintas: plexo celíaco y nervios esplácnicos. Los nervios esplácnicos son fibras simpáticas preganglionares aferentes, retrocrurales en ubicación a nivel de la duodécima vértebra torácica y consisten en nervios esplácnicos mayores (T5-T10), menores (T10-T11). Estos nervios esplácnicos se unen para formar el plexo celíaco anterior a la aorta, rodeando el origen del tronco celíaco. El plexo celíaco que consiste en 1 a 5 ganglios y su ubicación es anterocrural a nivel de los cuerpos vertebrales T12-L2. Consiste en fibras sensoriales aferentes pre y postganglionares, parasimpáticas y viscerales. El plexo celíaco transporta señales nociceptivas de las vísceras abdominales superiores que incluyen el páncreas, la vesícula biliar, la porción distal del estómago; intestino delgado e intestino grueso hasta el colon transverso. *(figura 4)*

Bloqueo neurolítico del plexo celíaco (BNPC)

Es la intervención de dolor por cáncer más común que se realiza y es altamente efectiva para el dolor visceral del abdomen superior. La irradiación del dolor abdominal bajo o de espalda debido a una neoplasia maligna del abdomen superior no es una contraindicación para el bloqueo. La efectividad del bloqueo en el cáncer de páncreas se ha demostrado en numerosos estudios. La literatura sugiere que el dolor visceral y somático responde más favorablemente a los bloqueos neurolíticos en comparación con el dolor neuropático.

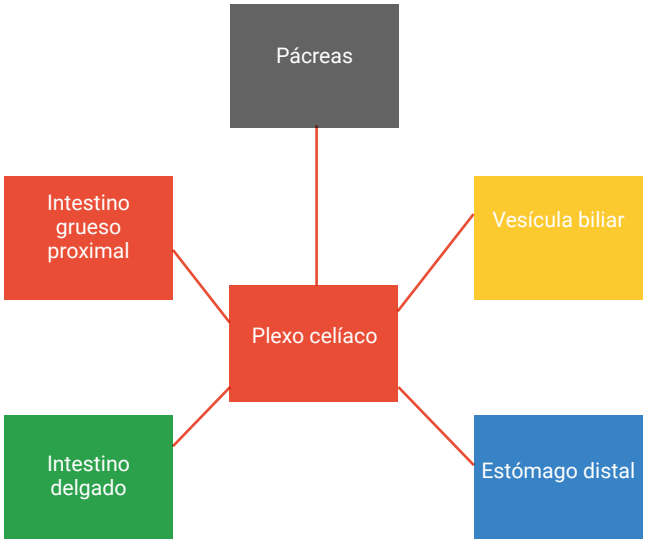

Figura 4. Plexo celíaco.

El bloqueo debe considerarse temprano en el curso de la enfermedad, donde el eje celíaco es libre y no hay contraindicación, ya que este enfoque se asocia con un mejor alivio del dolor, una mayor esperanza de vida y, por último, pero no menos importante, el riesgo de neurolisis aumenta con la progresión de la enfermedad.

Desde la introducción de la técnica de bloqueo percutáneo se han descrito varios enfoques para acceder al plexo celíaco. La literatura no muestra ninguna diferencia estadísticamente significativa entre ellos con respecto a la morbilidad o los resultados, aunque el bloqueo del nervio esplácnico con alcohol a nivel de T11 parece ser más eficaz en términos de alivio del dolor y calidad de vida que el enfoque transaórtico. La técnica puede realizarse con el paciente en decúbito prono o en decúbito supino mediante un abordaje anterior o posterior. La técnica debe ser guiada por imagen de fluoroscopia, ultrasonografía o tomografía computarizada. El empleo de imagen ayuda a guiar la colocación precisa de la aguja y reduce las complicaciones. Los agentes neurolíticos que se aplican con mayor frecuencia para BNPC son alcohol (50 % a 100 %) y fenol (5 % a 10 %). Debido a la alta afinidad del fenol por las estructuras vasculares, el alcohol es el agente de elección. Como la inyección de alcohol es dolorosa, debe ir precedida de una inyección de anestésico local (AL) y las agujas deben enjuagarse con AL o solución salina después de la inyección para evitar el seguimiento del agente neurolítico. El efecto de los bloqueos neurolíticos es temporal, persistente aproximadamente durante 3 a 6 meses debido a la regeneración axonal. Con la probabilidad de dolor, la recurrencia aumenta con el aumento de la supervivencia que requiere un bloqueo repetido.

El bloqueo neurolítico del plexo celíaco tiene una tasa de éxito de aproximadamente el 85 % (70 % a 100 %) en pacientes con carcinoma pancreático. Los principales efectos adversos son diarrea transitoria (10 % a 25 %), hipotensión ortostática (20 % a 42 %) y dolor local. Otras complicaciones descritas en los informes de casos incluyen paresia, parestesias (1 %), hematuria, neumotórax, dolor de hombro (1 %), gastritis hemorrágica, duodenitis y muerte (3,1 %). Sin embargo, la mayoría de los efectos adversos son raros o transitorios y la seguridad de la BNPC se ha demostrado en numerosos estudios.

El nivel de evidencia y recomendación para el bloqueo neurolítico es 2 A + (nivel más alto de evidencia, recomendación positiva).

Bloqueo neurolítico del nervio esplácnico

Implica bloquear los nervios esplácnicos, que son ramas del simpático torácico y constituye el suministro de nervios al plexo celíaco. Este procedimiento se realiza percutáneamente con el paciente en posición prona con la inserción de la aguja en una vista de túnel en la porción media cóncava del cuerpo vertebral T11. La aguja debe estar en contacto con el cuerpo T11, dentro de su contorno en AP fluoroscópico vista y justo en su borde anterior en la vista fluoroscópica lateral. Se ha descrito una nueva técnica de abordaje transdiscal guiado por TC del bloqueo del nervio esplácnico en pacientes con anomalías anatómicas u organomegalia para reducir las complicaciones de paraplejia, neumotórax, punción de hígado o punción renal.

El nivel de evidencia y recomendación para el bloqueo neurolítico es 2 B + (ECA con debilidad metodológica, recomendación positiva).

Intervenciones para el dolor por cáncer de pelvis

Los cánceres pélvicos pueden provocar un dolor insoportable que no responde o asociado con efectos secundarios intolerables con los opioides orales. El dolor oncológico por cáncer puede ser visceral (afectación tumoral), somático (deterioro de la musculatura pélvica) o neuropático (infiltración tumoral o presión sobre los nervios estructuras). Alrededor del 75 % de los pacientes presentarán dolor en cualquier momento durante la enfermedad, el 50 % tendrá dolor moderado-severo y el 30% muy severo. Como el dolor visceral en la parte inferior del abdomen es un componente importante en estos pacientes, en muchas ocasiones se emplea el bloqueo neurolítico del plexo hipogástrico superior.

Bloqueo neurolítico del plexo hipogástrico superior

Las fibras aferentes que inervan las vísceras pélvicas (la vejiga, el útero, la vagina, la próstata, los testículos, la uretra, el colon descendente y el recto) viajan con nervios simpáticos, ganglios, plexo hipogástrico superior y, por lo tanto, son susceptibles al bloqueo percutáneo. El plexo hipogástrico superior es una estructura retroperitoneal localizada bilateralmente desde L3 hasta el tercio superior de S1, cerca del promontorio sacro y la bifurcación de las venas ilíacas comunes. En los estudios realizados se reporta como seguro y efectivo. El bloqueo neurolítico es superior a la morfina oral con respecto a la reducción de la puntuación del dolor, la mejora de la capacidad funcional y la puntuación de satisfacción global.

Indicado en el dolor de cáncer pélvico.

Técnica: bajo control de escopia se insertan las agujas bilateralmente a nivel de las vértebras L5 y S1. El 69% de los pacientes lograron un alivio del dolor satisfactorio.

El abordaje posterior es más común, pero también se ha descrito un abordaje anterior.

Para superar las barreras anatómicas (proceso transversal L5 y cresta ilíaca alta) se describen técnicas con acceso transvascular, transdiscal, USG y abordaje anterior y posterior guiado por TC.

Las complicaciones incluyen lesiones en los vasos ilíacos comunes, las vísceras pélvicas, la raíz nerviosa L5 y la discitis, que son raras y se pueden evitar con la atención adecuada a la técnica, los antibióticos preoperatorios y la guía de imagen.

El nivel de evidencia de este bloqueo es 2 C +. *(figura 5)*

Bloqueo neurolítico del plexo hipogástrico inferior

Los plexos hipogástricos inferiores se ubican en los tejidos presacrales que se encuentran ventrales a las vértebras S 2-4 medial al agujero sacro. El bloqueo es eficaz en términos de reducción media en la puntuación del dolor y consumo de opioides para las condiciones de dolor pélvico perineal que surgen de la pelvis inferior, órganos y genitales.

Técnica: se introduce la aguja a través del sacro guiado por fluoroscopio para el bloqueo del plexo hipogástrico inferior para tratar el dolor crónico de la pelvis inferior.

Complicaciones: pueden producirse parestesias transitorias y lesiones rectales. *(figura 6)*

Bloqueo neurolítico del ganglio impar

Ganglio Impar o de Walther es una estructura no emparejada ubicada en la terminación de las cadenas simpáticas lumbosacra bilaterales y suministra fibras nociceptivas y simpáticas al perineo, recto distal, región perianal, uretra distal, vulva, escroto y el tercio distal de la vagina. Es una estructura retroperitoneal localizada en o ligeramente por debajo (hasta 2 cm) de la unión sacrococcígea. Es el dolor perineal mediado por la simpatía visceral sostenida que es susceptible de bloqueo del ganglio impar. Los pacientes a menudo se quejan de sensación de ardor o urgencia urinaria y rectal con disfunción asociada ganglionar impar. Otras indicaciones incluyen proctitis inducida por radiación (dolor rectal), coccigodinia, sudoración perianal y dolor tenesmoide.

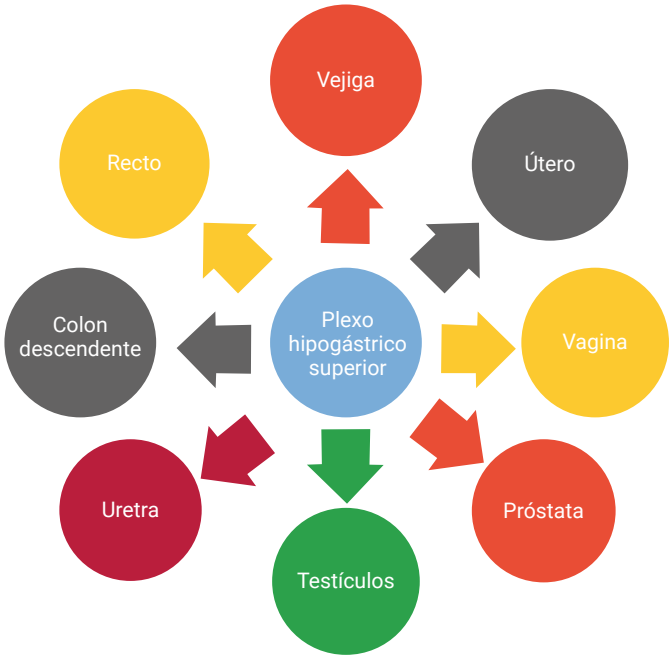

Figura 5. Plexo hipogástrico superior.

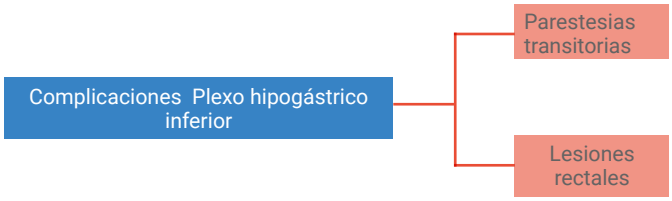

Figura 6. Complicaciones plexo hipogástrico inferior.

Técnica: guiado por fluoroscopia, se introduce una aguja doblada a través de la membrana anococcígea con un dedo insertado en el recto para guiar la aguja y evitar lesiones rectales. Otras técnicas incluyen el abordaje transsacrococcígeo y transdiscal. Sin embargo, la confirmación fluoroscópica de la ubicación de la punta de la aguja retroperitoneal y la diseminación adecuada del colorante (signo de coma producido por 1 o 2 ml de medio de contraste radiográfico) es imprescindible antes de la inyección de agentes neurolíticos (6 % de fenol). Cuanto más se acercan las agujas al recto, menor es el volumen de agente neurolítico (1 ó 8 ml) que debe inyectarse. Las complicaciones incluyen lesión rectal, lesión de los nervios y neuritis. El uso de la ablación por radiofrecuencia gastrointestinal (GI) que se ha descrito para el dolor perineal no maligno en el dolor de origen canceroso puede ayudar a reducir las complicaciones asociadas con la neurolisis química *(figura 7)*.

Bibliografía

1. Jara, C., del Barco, S., Grávalos, C. et al. Guía clínica de SEOM para el tratamiento del dolor por cáncer. Clin. Transl, Oncol.; 2017. 20, 97-107.
2. Madariaga Muriano, M., Villegas Estévez, F. Manual de técnicas intervencionistas en dolor oncológico. SED. Barcelona; 2019.
3. Herrero Trujillano M, Mendiola de la Osa A, Insausti Valdivia J, Pérez-Cajaraville J. Revisión de los procedimientos intervencionistas neurolíticos en el dolor asociado al cáncer de páncreas. Propuesta de algoritmo. Rev. Soc. Esp. Dolor; 2019. 26(6): 342-358.
4. Simpson KH. Técnicas de intervención para el manejo del dolor en cuidados paliativos. Medicamento; 2011. 39 (11), 645–7.
5. Pernia, A., & Torres, L. M. Tratamiento del dolor oncológico terminal intenso. Revista de la Sociedad Española del Dolor; 2008. 15 (5), 308-324.
6. Vicente Fatela, L. Técnicas invasivas en el tratamiento del dolor neoplásico. Rev. Cáncer; 2000. 14, 208-17.
7. De los Reyes-Pacheco VA. Manejo intervencionista del dolor en el paciente oncológico. Rev. Mex. Anest.; 2019. 42 (Suppl.: 1), 76-77.

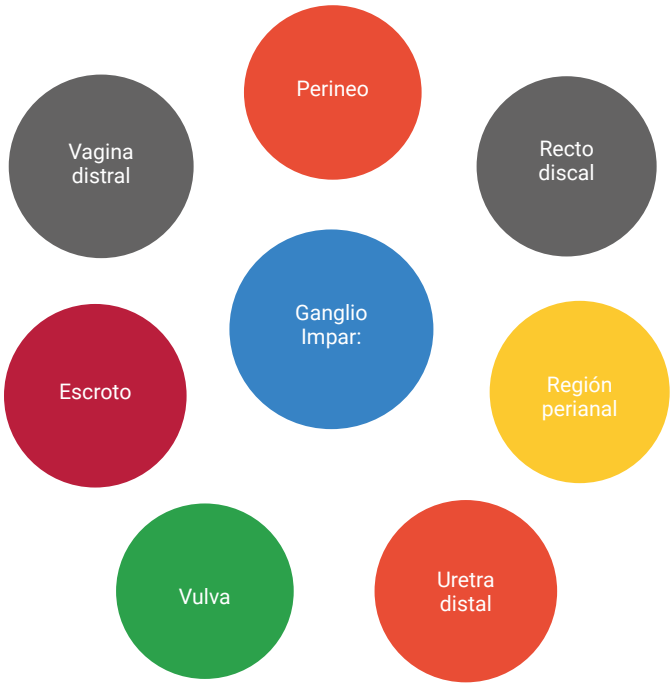

Figura 7. Ganglio impar.